

AVISO:

A ordem das questões apresentada neste PDF é para fins de publicação e pedidos de recurso quanto ao gabarito e não representa necessariamente a ordem em que o candidato visualizou em sua prova.

PROVA DE RESIDÊNCIA MÉDICA IDOR RJ 2024 MEDICINA FETAL

1) Gestante de 37/38 semanas, hipertensa apesar do uso regular da medicação, queixa-se de cefaleia intensa, distúrbios visuais e dor epigástrica em barra. O diagnóstico mais provável e a melhor conduta imediata a ser realizada são:

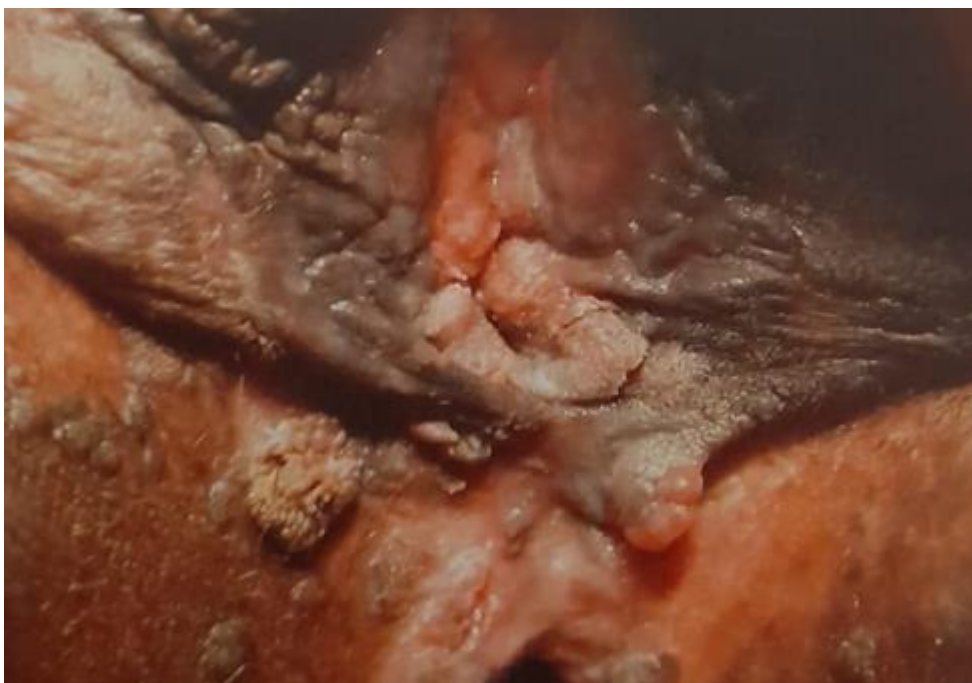
pré eclâmpsia grave – sulfato de magnésio e interrupção da gestação

pré eclâmpsia leve – admissão hospitalar, otimização dos anti-hipertensivos e aguardar o parto por via obstétrica

pré eclâmpsia leve – otimizar os anti-hipertensivos e contole ambulatorial

pré eclâmpsia grave – cesariana imediata

2) O diagnóstico mais provável e a melhor conduta a ser realizada diante da imagem é:



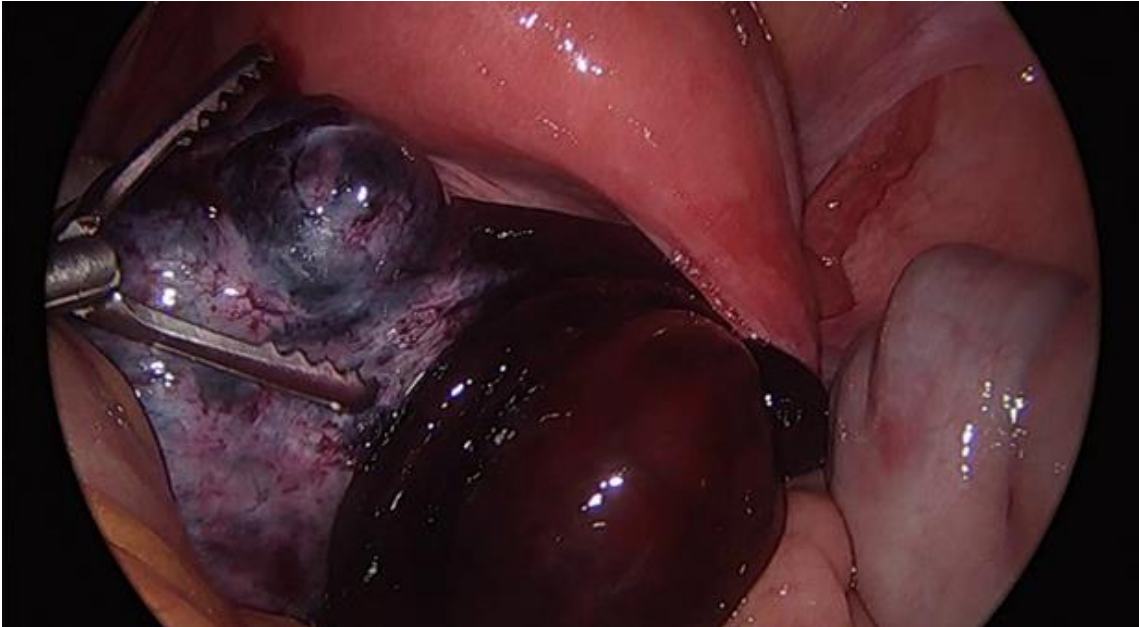condiloma acuminado – erradicar as verrugas destruindo-as

herpes Simples vaginal – aciclovir tópico 6 vezes ao dia

lesão por gonococo – antibiótico por via oral

sífilis – Penicilina benzatina intramuscular

3) Paciente é recebida na emergência com quadro de dor abdominal intensa de início súbito e piora progressiva com menos de duas horas de evolução na fossa ilíaca direita. Realizada analgesia sem sucesso. Laboratório evidenciou hemograma normal e PCR levemente alterada; exame de imagem demonstrou massa parauterina volumosa à direita. Mediante aos achados foi encaminhada de urgência ao centro cirúrgico sendo visualizada a imagem a seguir durante o ato cirúrgico.



Diante do caso e da imagem, a principal hipótese diagnóstica é:

torção do anexo direito

apendicite aguda

diverticulite aguda

doença inflamatória pélvica

4) Diante de achados impalpáveis na mama, mas classificados com BI-RADS 4 na mamografia, a melhor recomendação a ser realizada é a realização de:

core biopsy guiada por mamografia ou ultrassonografia

punção aspirativa por agulha fina

biópsia excisional da lesão

quadrantectomia

5) Paciente de 53 anos em tratamento para câncer de mama, apresenta fogachos intensos com graves repercussões na sua qualidade de vida. Sendo assim, o tratamento mais indicado para essa paciente seria o uso de:

antidepressivos inibidores seletivos da recaptção de serotonina

estradiol oral 1mg por dia

progesterona natural 200mg por dia

estradiol associado à progesterona cíclicos por via transdérmica

6) Paciente de 31 anos, obesa, gestante no curso da 11ª semana, vem apresentando vômitos intensos há duas semanas refratários ao uso de Dramin B6® e ajustes nutricionais. Comparece à emergência com sinais clínicos de desidratação. Diante do caso, a melhor conduta a ser realizada é:

internação hospitalar, hidratação venosa e metoclopramida associada a ondansetrona

metoclopramida associada a ondansetrona, orientar dieta e alta hospitalar

internação para avaliação de hipotireoidismo

internação para avaliação de mola hidatiforme

7) As imagens a seguir mostram três possibilidades de apresentação fetal durante o trabalho de parto de termo.

Figura 1

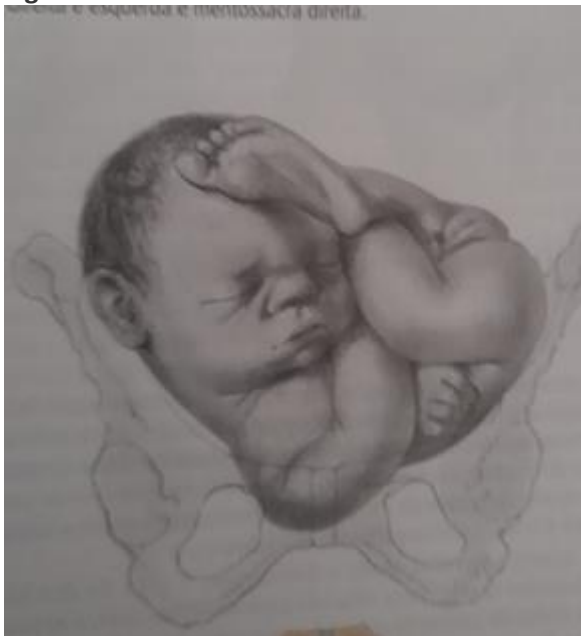

Figura 2

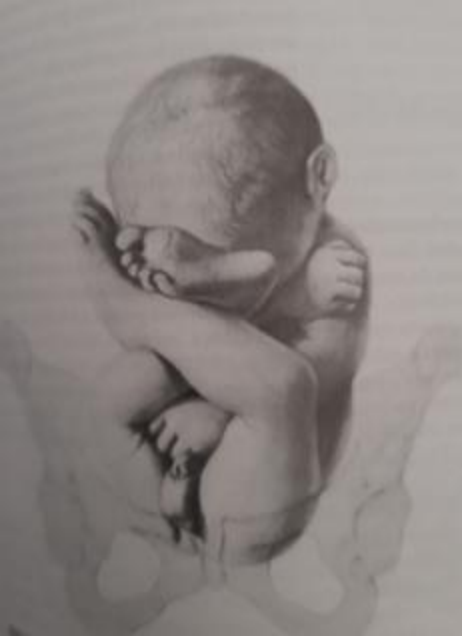
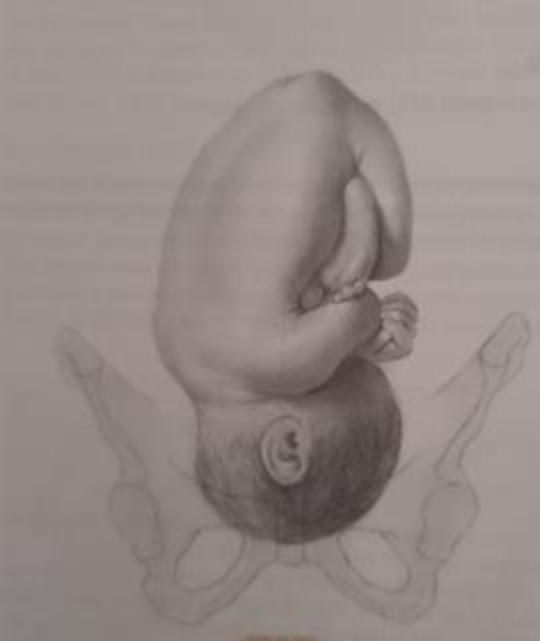
Figura 3



A alternativa que contenha a(s) figura(s) que evidencia apresentação com indicação absoluta de abordagem por via alta (cesariana) é:

apresentação córmica (figura 1)

apresentação pélvica (figura 2)

apresentações córmica e pélvica (figuras 1 e 2)

apresentações córmica, pélvica e cefálica (figuras 1, 2 e 3)

8) Paciente de 41 anos, prole formada e ligadura tubária no último parto, chega à emergência com relato de ter desmaiado em casa durante seus afazeres habituais. Relata estar sentindo muita fraqueza. Perguntada pelo ciclo menstrual, relata forte intensidade e longa duração. Clinicamente, taquicárdica e hipotensa. Exame laboratorial evidenciou hemoglobina de 7,2g/dl. Realizada TC de abdome e pelve: útero aumentado de volume com contorno regular. RNM de pelve evidenciou espessamento da zona juncional de 15mm com focos de sangramento no miométrio. Diante do caso, a alternativa que evidencia o diagnóstico mais provável e a melhor conduta a ser realizada.

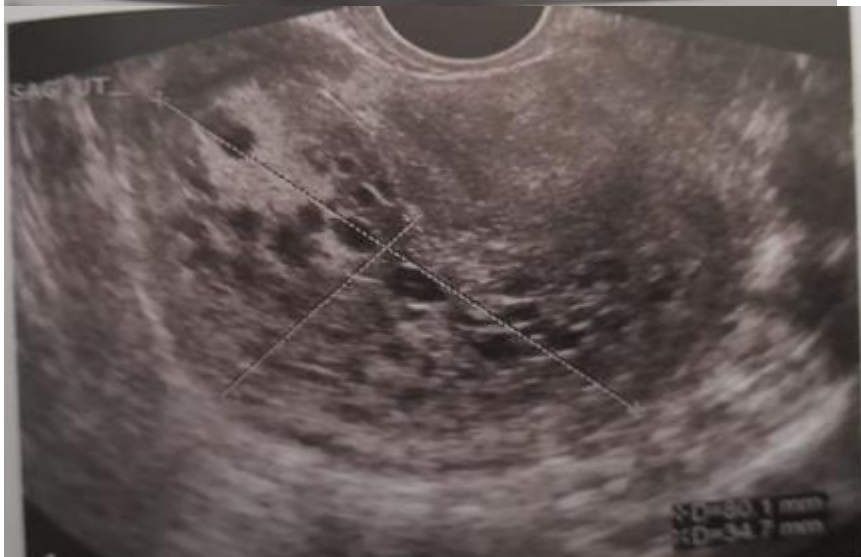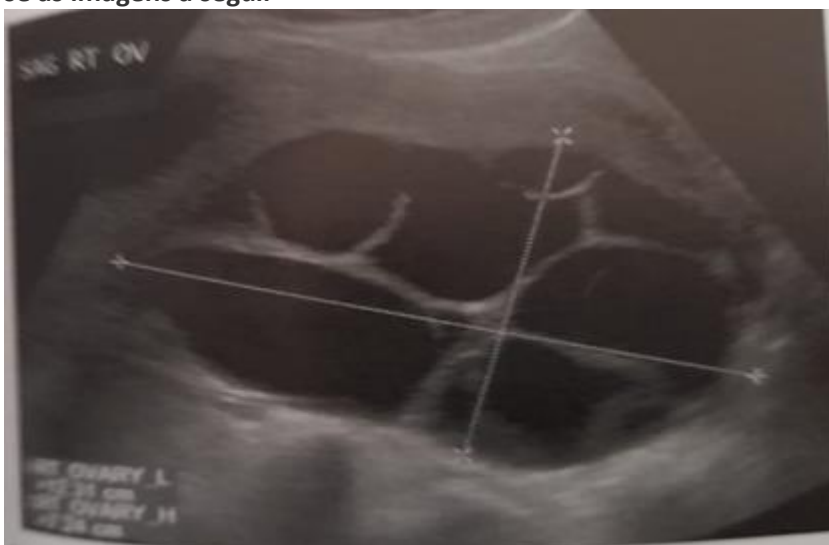adenomiose - histerectomia + salpingectomia

adenomiose - histerectomia total com anexectomia bilateral

miomatose uterina - miomectomia

adenomiose - curetagem uterina

9) Paciente de 42 anos procura a emergência relatando náuseas e vômitos com alguns dias de evolução. Na anamnese, diz ser sexualmente ativa, não usar contraceptivos hormonais ou método de barreira e refere data da última menstruação há 10 semanas. Laboratório demonstrou beta-hCG elevado para o tempo de amenorreia. Na ultrassonografia, observou-se as imagens a seguir



Observa-se ovário aumentado de volume e multiloculado e corte sagital do útero com cavidade endometrial ecogênica com cistos anecoicos de permeio.

Diante do caso, o diagnóstico mais provável e a abordagem terapêutica a ser realizada inicialmente, são:

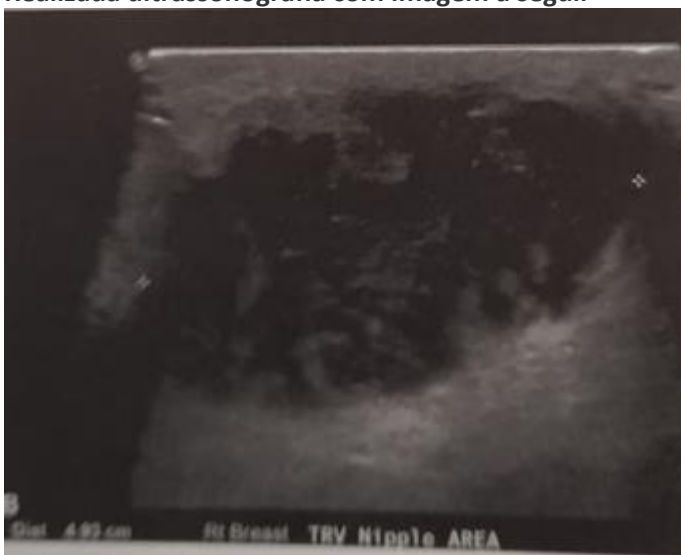doença trofoblástica gestacional – esvaziamento uterino cuidadoso e imunoglobulina anti-D, se necessário

gestação inicial em curso em que ainda não se visualiza o embrião – conduta conservadora

adenomiose profunda – histerectomia com anexectomia

torção de anexo – anexectomia

10) Puérpera de 3 semanas procura atendimento queixando-se de muita dor na mama, além de febre refratária à antitérmicos, há 5 dias. Ao exame, mama com hiperemia e massa palpável. Realizada ultrassonografia com imagem a seguir



Diante do caso, a melhor conduta a ser realizada é:

drenagem cirúrgica, com antibioticoterapia ajustada, se necessário, após cultura da secreção

drenagem cirúrgica, apenas

antibioticoterapia empírica e aguardar resolução espontânea sem a necessidade de drenagem

suspender a lactação, manter conduta expectante com antitérmicos e analgésicos até a resolução espontânea

11) Puérpera, no 10o dia pós cesariana por parada secundária da dilatação, dá entrada na emergência com queixa de dor em abdome inferior, saída de secreção (lóquios) com odor e febre desde o dia anterior. Ao exame físico: Tax 38,9°, FC= 130 bpm, PA= 90 x 50 mmHg. Mamas túrgidas. Abdome flácido, doloroso à palpação do útero que se encontra 5 cm abaixo da cicatriz umbilical. Exame especular: secreção purulenta em meio ao sangramento pós-parto. Leucograma: 30.000 leucócitos, 15% bastões, 3% metamielócitos. Ultrassom: cavidade endometrial medindo 15 mm, heterogênea. O diagnóstico e conduta mais apropriados são:

Sepse puerperal com foco uterino (endometrite). Colher hemocultura, iniciar antibiótico de amplo espectro, iniciar hidratação venosa; todos na 1a hora. Internação em UTI.

Endometrite pós-parto. Internação hospitalar, colher hemocultura, iniciar clindamicina e gentamicina IV, realizar hysterectomia após estabilização clínica

Mastite puerperal. Internação hospitalar, Iniciar oxacilina IV após coleta de hemocultura. Us mama.

Sepse puerperal com foco uterino (endometrite). Colher hemocultura, iniciar antibiótico de amplo espectro, iniciar hidratação venosa; todos na 1a hora. Curetagem de emergência.

12) Gestante na terceira gravidez, teve feto com anemia hemolítica na gestação anterior que foi submetido a transfusão intraútero. Agora inicia o pré-natal com 12 semanas e coombs indireto 1:32. No seu acompanhamento a paciente deve:

Realizar Doppler de artéria cerebral média (ACM) semanal após 18 semanas. Cordocentese e transfusão intraútero se Doppler da ACM com velocidade sistólica máxima (VSmax) > ou = 1,5 MoM e hematócrito fetal < 30%

Iniciar monitorização com Doppler de ACM já com 12 semanas. Cordocentese e transfusão intraútero se Doppler da ACM com velocidade sistólica máxima (VSmax) > ou = 1,5 MoM e hematócrito fetal < 30%

Realizar cordocentese para tipagem sanguínea fetal independente dos títulos do coombs indireto ou VSmax da ACM

Monitorizar a VSmax da ACM mensalmente. Se > ou = 1,5 MoM indicar cesariana para transfusão fetal pós-natal

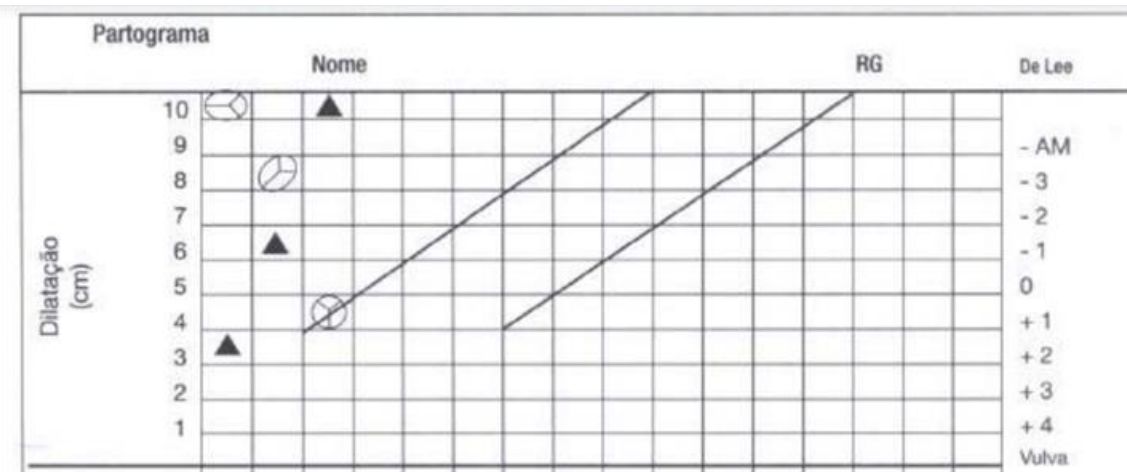
13) Gestante com 41 semanas e 03 dias chega a maternidade para indução do parto, GIII, PII, A0. Ao exame, BCF= 132bpm, ao toque: colo dilatado 2cm, apagado 40%, consistência média e posição média. Apresentação cefálica em -2 de De Lee. Metrossístoles ausentes. O índice de Bishop identificado neste caso é:

5

7

3

8



14) A evolução do trabalho de parto retratada no partograma tem como consequência o risco aumentado da seguinte complicação:

Hemorragia pós-parto

Descolamento prematuro da placenta

Infecção puerperal

Tocotraumatismo

15) Gestante com 41 semanas e 02 dias chega a maternidade preocupada porque “está passando da hora”, datação confirmada com ultrassom de primeiro trimestre. GIII, PII, A0. Ao exame, BCF= 128bpm, ao toque: colo dilatado 02cm, apagado 30%, consistência média e posição média. Apresentação cefálica em -3 de De Lee. Metrossístoles ausentes. Bolsa íntegra. Realiza CTG cujo resultado é CTG reativa e Ultrassonografia obstétrica com biometria compatível com 40 semanas de gestação e normodramnia. A melhor conduta neste caso é:

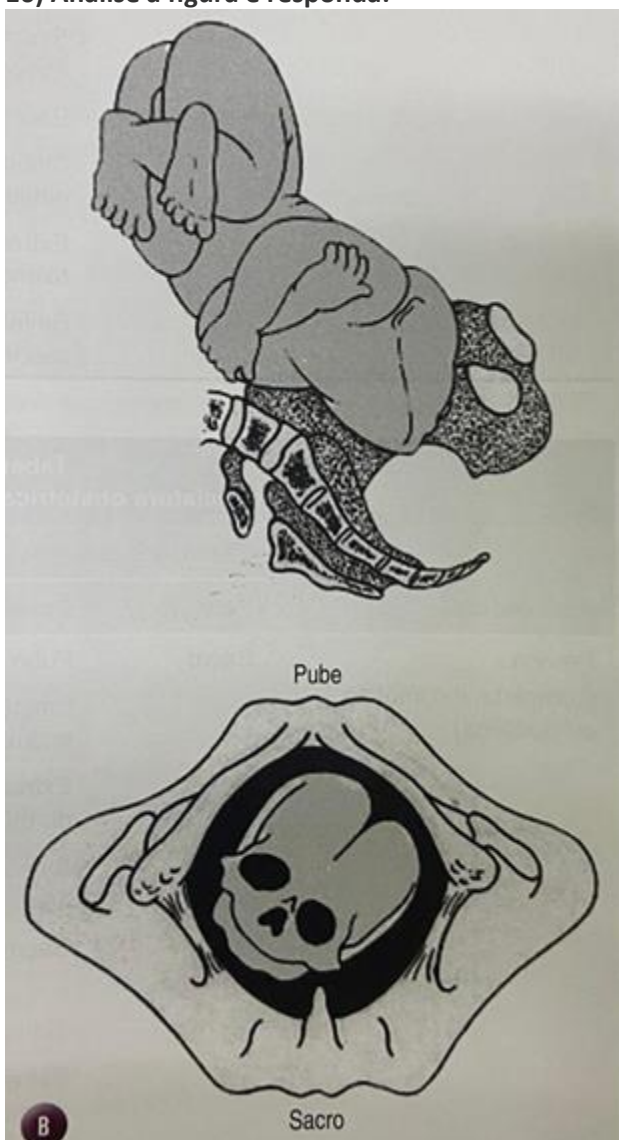
Misoprostol para amadurecimento do colo.

Cesariana imediata.

Reavaliar em 07 dias.

Ocitocina e descolamento das membranas.

16) Analise a figura e responda:



O ponto de referência fetal e a variedade de posição são:

Mento; mento-direita-posterior (MDP)

Glabela; naso-esquerda-anterior (NEA)

Bregma; bregma-esquerda-anterior (BEA)

Sutura sagital; ságito-esquerda-anterior (SEA)

17) Gestante, 22 anos, Gesta II , P0, A1, 07 semanas de gestação pela DUM. Queixa-se de sangramento vaginal. Nega traumatismos ou relação sexual recente. HPP: presença de infecção pélvica há cerca de 03 anos, fez uso de contraceptivos orais por 01 ano. Ao exame, PA= 120 x 60mmg, FC = 120bpm. Ao toque, colo uterino fechado, doloroso a mobilização. Abdome doloroso a palpação profunda em região hipogástrica. Ultrassonografia transvaginal revela útero vazio, presença de líquido livre em fundo de saco posterior. Massa anexial heterogênea à esquerda. Beta-HCG 2.300mUI/ml. O diagnóstico provável é:

Gravidez ectópica rota

Corpo lúteo gravídico hemorrágico.

Erro de datação, gestação com menos de 05 semanas, ainda não identificável ao ultrassom.

Abortamento completo

18) A hipertensão arterial na gestação é uma das maiores causas de morte materna no mundo e a principal no Brasil. A prevenção das mortes não deve ser somente uma preocupação no momento do parto mas é um cuidado que se inicia no pré-natal. As principais medidas de prevenção da mortalidade materna por hipertensão arterial são:

Anamnese na primeira consulta procurando fatores de risco para pré-eclâmpsia (PE), rastreio de PE no 1o trimestre, uso de AAS para as pacientes de risco, garantia de acesso a serviço de emergência treinado para o tratamento da emergência hipertensiva e PE grave.

Aconselhamento pré-concepcional, desaconselhando a gestação nas pacientes de risco de PE; realizar ultrassom mensal no alto risco; interromper a gestação assim que o diagnóstico de PE for confirmado.

Na PE grave, é importante que seja iniciado o sulfato de magnésio e a droga antihipertensiva de emergência o quanto antes. O parto deve ser por cesariana e assim que a paciente estiver estável independente da idade gestacional.

Partindo do princípio que a PE não oferece benefício para a mulher (ao contrário, só risco), quando a prematuridade não oferecer risco ao feto (após 34 semanas), todas as pacientes com hipertensão arterial devem ter o parto antecipado para essa idade gestacional.

19) A infecção de sítio cirúrgico (ISC) é uma complicação potencialmente grave e tem a ver com fatores de indivíduo e com a qualidade do serviço prestado. As medidas que podem reduzir o risco de infecção do sítio cirúrgico são:

Banho antes do procedimento, não realizar depilação de pelos pubianos até 2 semanas antes do procedimento. Embrocação vaginal. Realizar profilaxia com antibiótico até 30 minutos do início da cirurgia, com dose adequada ao IMC da paciente. Trocar a luva após a extração fetal.

Dar preferência a cesariana eletiva em relação ao parto vaginal ou cesariana intraparto.

Embrocação vaginal, Realizar profilaxia com antibiótico até 30 minutos do início da cirurgia, manter por 24 horas pós-parto.

Como corioamnionite é um dos principais fatores de risco para infecção da ferida operatória, realizar o parto via vaginal é preferencial. No impedimento, realizar cesariana mas evitar o contato pele a pele (mãe-bebê) pois aumenta a chance de ISC.

Dobrar a dose de antibiótico em casos de paciente obesas e diabéticas, já que tem maior risco de ISC

20) D.V., 38 anos, refere sangramento aumentado no período menstrual há 6 meses. Ciclos com intervalo de 28 dias, fluxo abundante, com duração de 8 dias. Deseja engravidar. Realizou ultrassom transvaginal com imagem sugestiva de nódulo hipoeoico, bem definido, medindo 20 x 18 x 16 mm, sugestiva de mioma FIGO 1. Também identificou imagem semelhante, medindo 15 x 12 x 11 mm, sugestiva de mioma FIGO 5. A melhor conduta é:

Miomectomia para o mioma FIGO 1 por histeroscopia.

Histerectomia via laparoscópica

Miomectomia dos 2 miomas por técnica combinada: videolaparoscopia e histeroscópica

Não há indicação cirúrgica

21) Mulher de 32 anos, sem antecedentes de risco para câncer de mama, procura atendimento por quadro de mastalgia há 7 meses, que tem início 3 dias antes da menstruação, com melhora significativa após sua ocorrência e sem interferência nas suas atividades cotidianas. O exame clínico não evidenciou anormalidades. A conduta inicial mais apropriada é:

Orientação verbal e sustentação mecânica adequada das mamas.

Solicitar ultrassonografia das mamas.

Prescrição de danazol 200 mg/dia por 3 meses.

Prescrição de tamoxifeno 10 mg/dia por 6 meses.

22) Mulher de 52 anos, menopausa aos 50 anos, portadora de hipercolesterolemia, está em uso de terapia hormonal combinada por via oral. Durante o exame clínico das mamas em consulta de rotina, foi constatado adensamento em quadrante supero-lateral de mama esquerda. A mama direita não apresentou achados palpatórios. As axilas eram livres. Levando em consideração que a mamografia realizada há um ano revelou apenas achados benignos, a conduta mais adequada neste momento é:

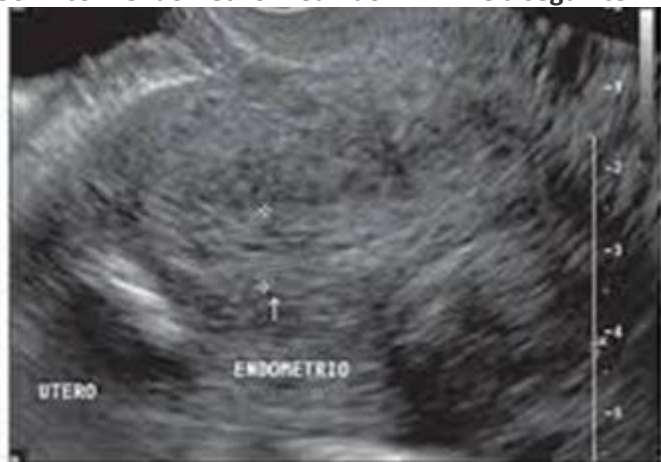Manter terapia hormonal atual e solicitar nova mamografia.

Suspender terapia hormonal e solicitar nova mamografia.

Manter terapia hormonal e indicar core-biópsia.

Suspender terapia hormonal e indicar biópsia excisional

23) F.B., 60 anos, procura emergência ginecológica por sangramento vaginal após 10 anos da menopausa. Ao exame, nota-se sangramento moderado pelo orifício externo do colo uterino. USTV com endométrio medindo 12 mm e a seguinte imagem:



A conduta mais apropriada é:

Histeroscopia diagnóstica com biópsia

Histerectomia vaginal

Inibição do sangramento com estrogênio

Curetagem semiótica com biópsia de endométrio

24) P.S., 28 anos, procura emergência ginecológica com queixa de dor e hiperemia vulvar. Gestante, com IG= 20 semanas. Ao exame: edema e hiperemia do grande lábio direito com múltiplas lesões ulceradas, pequenas, agrupadas, à direita, próximo à fúrcula vaginal. O diagnóstico e conduta mais apropriados são:

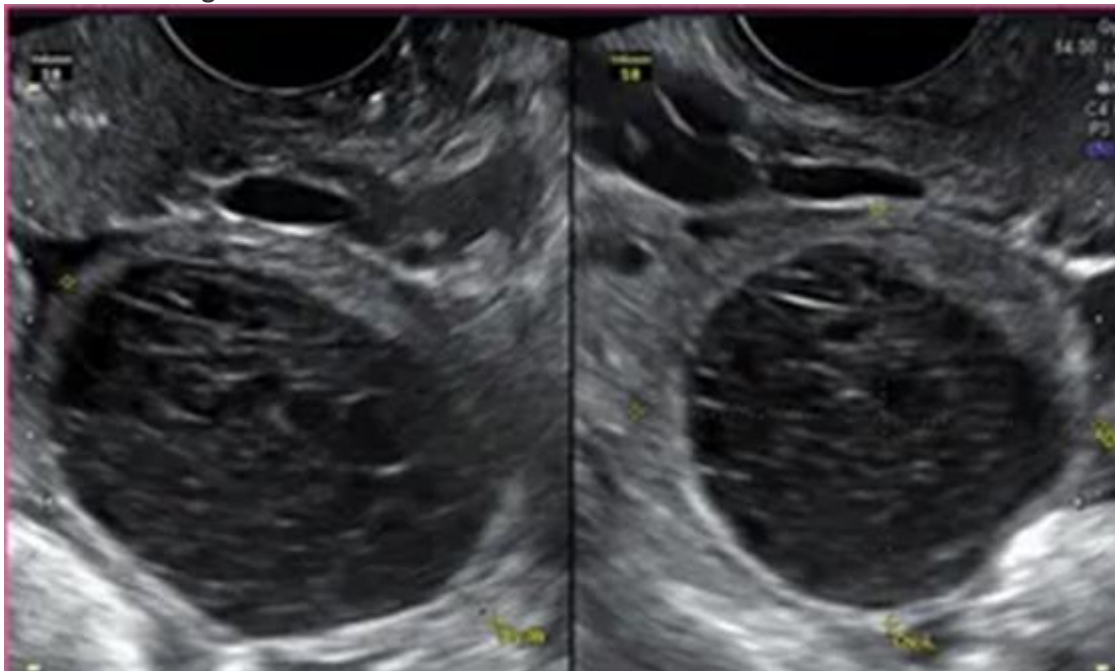
Herpes genital. Tratar com aciclovir VO 400 mg 8/8h por 7 a 10 dias. Realizar tratamento supressivo a partir de 36 semanas com a mesma dose, como medida de redução de taxa de cesariana.

Herpes genital. Tratar com aciclovir creme até melhora dos sintomas já que o uso oral não tem segurança comprovada.

Cancro mole. Tratar com azitromicina 1g, dose única.

Herpes zoster. Tratar com valaciclovir 1g, 8/8h por 7 dias. Realizar tratamento supressivo a partir de 36 semanas com a mesma dose, como medida de redução de taxa de cesariana.

25) G.S., 24 anos, dá entrada na emergência com dor abdominal principalmente na FIE, de início no dia anterior e com piora progressiva, agora nível 6 pela escala de dor. Nega alteração de hábito intestinal. G0, DUM há 3 semanas. Ao exame físico: regular estado geral, fácies de dor, sinais vitais normais. Abdome doloroso à palpação profunda da FIE sem irritação peritoneal. Toque vaginal: massa palpável na FIE, de 10 cm, dolorosa à mobilização. USTV com a imagem:



A principal hipótese diagnóstica é:

Cisto hemorrágico

Endometrioma

Torção de cisto ovariano simples

Gestação ectópica à esquerda

26) Paciente de 60 anos é encaminhada ao ambulatório de uroginecologia por história de perda involuntária de urina aos esforços, sem queixas ou sintomas adicionais. Ao exame físico, foi constatada perda de urina à manobra de Valsava. Foi submetida a exame urodinâmico que evidenciou uma “Pressão de Perda aos Esforços” menor do que 60 cm de H₂O. O achado urodinâmico é compatível com o diagnóstico de:

Incontinência urinária de esforço por defeito esfíncteriano intrínseco

Incontinência urinária de esforço por hiper mobilidade uretral

Hiperatividade detrusora

Incontinência urinária mista

27) Paciente de 15 anos, portadora de lúpus eritematoso sistêmico em uso de medicação imunossupressora, foi vítima de violência sexual com penetração e ejaculação vaginal sem uso de método de barreira, há 18 horas. Considerando as evidências mais atuais relacionadas às profilaxias das infecções sexualmente transmissíveis virais, marque a alternativa que apresenta a orientação adequada quanto a vacinação para o HPV:

Se não imunizada, deverá receber esquema vacinal de 3 doses (0 – 2 – 6 meses)

Se previamente vacinada com esquema completo, está indicada dose de reforço suplementar

Se previamente vacinada com esquema incompleto, deverá reiniciar o esquema vacinal, pois faz parte do grupo de pessoas com indicações especiais

Se não imunizada, deverá receber esquema vacinal de 2 doses (0 – 6 meses)

28) Mulher de 33 anos, retorna à Unidade Básica de Saúde com o resultado de sua colpocitologia: Atipia de Células Escamosas de Significado Indeterminado (ASC-US). A conduta ADEQUADA preconizada pelas Diretrizes brasileiras para o rastreamento do câncer de colo uterino é:

Repetir a colpocitologia em 6 meses.

Repetir a colpocitologia em 12 meses.

Repetir a colpocitologia em 3 anos.

Realizar colposcopia com biópsia dirigida em caso de lesão.

29) Os dispositivos intrauterinos são métodos de contracepção de longa duração com poucas contraindicações. São consideradas contraindicações absolutas para o uso do método:

Gestação em curso, imediatamente após esvaziamento uterino por aborto infectado e hemorragia vaginal não investigada.

Gestação em curso, fator de risco para DST e câncer de ovário.

Hemorragia genital, 48 horas a 4 semanas pós-parto, portadoras de HIV.

HPV de baixo grau, útero bicorno, nuligestas

30) Sobre a infecção congênita pelo citomegalovírus é correto afirmar que:

Pode ser causa de restrição de crescimento fetal com Dopplervelocimetria normal

Está associada a aumento do risco de pré-eclampsia

Em geral ocorre quando a infecção materna é sintomática, com quadro gripal e linfadenomegalia

O tratamento fetal com imunoglobulina hiperimune específica apresenta bom resultado e deve ser indicado para todas as gestantes com soroconversão na gestação.

31) Primigesta com 18 semanas de idade gestacional, apresenta sorologia para toxoplasmose IgM positiva e IgG negativa na rotina de 1o. trimestre, colhida há uma semana. Não apresentou nenhuma sintomatologia infecciosa desde o início da gestação. A conduta correta no caso é:

Repetir a sorologia em 14 dias e caso apresente IgM e IgG positivas, iniciar tratamento com espiramicina e referir para serviço de medicina fetal.

Repetir a sorologia em 14 dias e caso apresente IgM positiva e IgG negativa, iniciar tratamento com espiramicina e referir para serviço de medicina fetal.

Considerar o exame falso-positivo, uma vez que a IgG é negativa e pode haver reação cruzada com outros anticorpos na gestação

Solicitar teste de avidéz para verificar a probabilidade de infecção durante a gestação

32) Sobre as malformações cardíacas, é correto afirmar que:

É o sistema com maior prevalência de malformações e o diagnóstico pré-natal é importante para programação da assistência neonatal e, em alguns casos, para acompanhamento especializado

O diagnóstico pré-natal não influencia o prognóstico, uma vez que a correção cirúrgica das malformações complexas é sempre pós-natal

Quando isoladas, não indicam pesquisa genética no feto

O parto vaginal está contraindicado nesses casos

33) Paciente com hipertensão crônica, 33 semanas, realiza ultrassonografia obstétrica com resultado de peso fetal estimado no percentil 15 para a idade gestacional. O Doppler de artéria umbilical tem índices normais mas a relação cerebroplacentária é alterada. Tem ultrassonografia há 4 semanas atrás com peso fetal estimado no percentil 70. O diagnóstico e conduta corretos neste caso são:

Restrição de crescimento fetal; seguimento semanal com ultrassonografia com Doppler

Restrição de crescimento fetal; corticoterapia e parto com 34 semanas

Crescimento fetal normal (acima do percentil 10); seguimento a cada 2 semanas.

Crescimento fetal normal (acima do percentil 10); seguimento a cada 2 semanas.

34) A complicação mais frequentemente associada aos procedimentos fetoscópicos na gestação é:

Amniorrexe prematura

Descolamento prematuro da placenta

Parto prematuro

Coriomanionite

35) Paciente com gestação monocoriônica diamniótica com diagnóstico de síndrome de transfusão feto-fetal no estágio 3 de Quintero com 21 semanas. Assinale a opção com a conduta mais adequada:

Lasercoagulação das anastomoses coriais por fetoscopia

Amniodrenagem

Feticídio seletivo do feto doador

Transfusão intrauterina do feto doador

36) Gestante com 13 semanas procura especialista em medicina fetal após ultrassonografia morfológica de 1º. Trimestre com diagnóstico de anencefalia. É realizada nova ultrassonografia com confirmação do diagnóstico e confecção de laudo com cortes axial e sagital do polo cefálico. Marque a opção com a melhor conduta para o caso.

Orientação quanto à opção de aborto legal ou seguimento da gestação.

Orientação para solicitação de autorização judicial para interrupção da gestão, caso a paciente deseje.

Orientação quanto à opção de aborto legal ou seguimento da gestação, aconselhando sobre o alto risco de complicação associado ao aborto provocado.

Solicitar avaliação morfológica no 2º trimestre para confirmação diagnóstica.

37) Gestante com 29 anos, primigesta, 13 semanas e 2 dias, procura atendimento em medicina fetal após realizar NIPT com resultado de alto risco para trissomia do 18, com 11 semanas. Realizado exame morfológico de 1º. trimestre com avaliação de marcadores de aneuploidias, que não mostrou anormalidades estruturais e teve resultado de baixo risco para aneuploidias, com risco de trissomia do 18 de 1:14.890. Assinale a opção com a melhor proposta de conduta para o caso:

Oferecer teste invasivo para diagnóstico e aconselhamento, uma vez que o NIPT pode ter resultados falso-positivos

Oferecer teste bioquímico sérico (B-hCG e PAPP-A)

Seguir o acompanhamento como baixo risco, desconsiderando o NIPT já que a probabilidade de falso-positivo neste caso é de 80%

Oferecer a opção de interrupção da gestação, uma vez que o NIPT tem alta sensibilidade e especificidade.

38) Gestante comparece para ultrassonografia de rotina, GII, PI. No exame ultrassonográfico podemos identificar embrião com 08mm, saco gestacional 28mm e BCF ausente. Comparado com o exame da semana anterior, não se observam modificações substanciais. O diagnóstico e conduta adequada estão na opção:

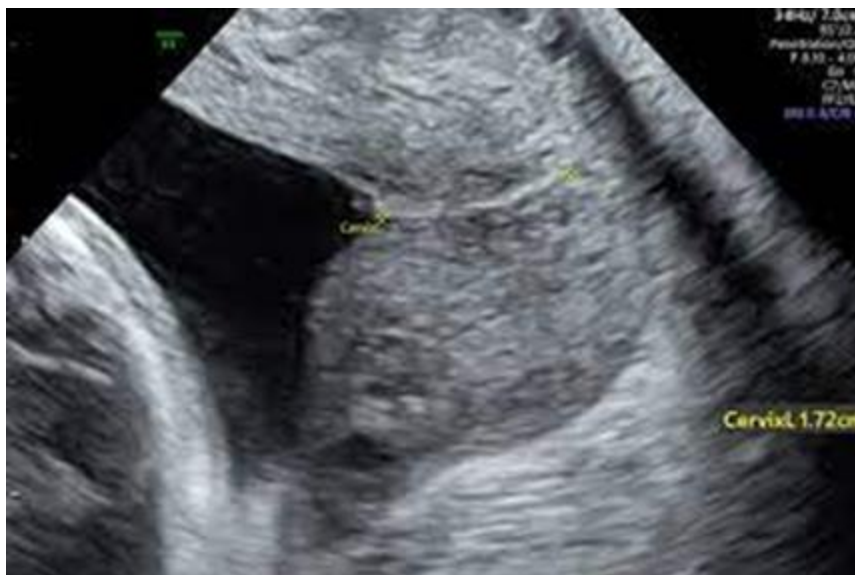Abortamento retido, conduta expectante ou medicamentosa, com misoprostol.

Ameaça de abortamento, repetir ultrassonografia em 1 semana

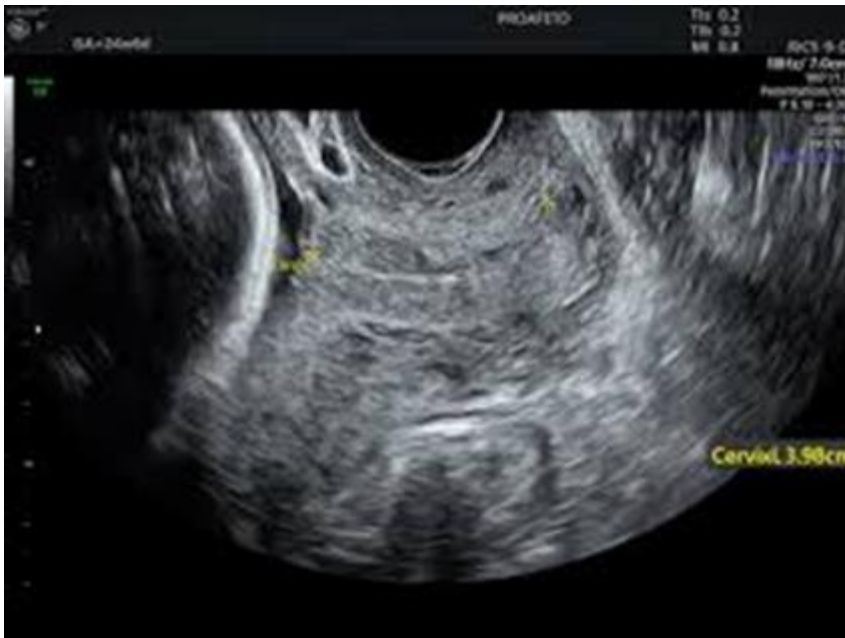Abortamento tardio, realizar curetagem uterina.

Abortamento incompleto, conduta expectante ou medicamentosa, com misoprostol.

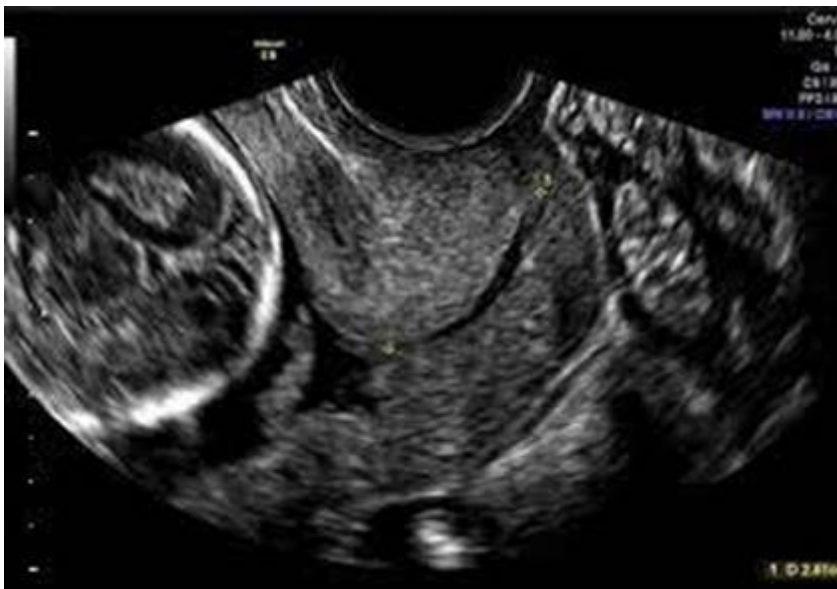39) A ultrassonografia transvaginal tem sido empregada para avaliação do comprimento do colo uterino entre 20 e 24 semanas. Qual das opções abaixo, de acordo com as medidas do colo uterino, contém a melhor opção de conduta para a gestação?



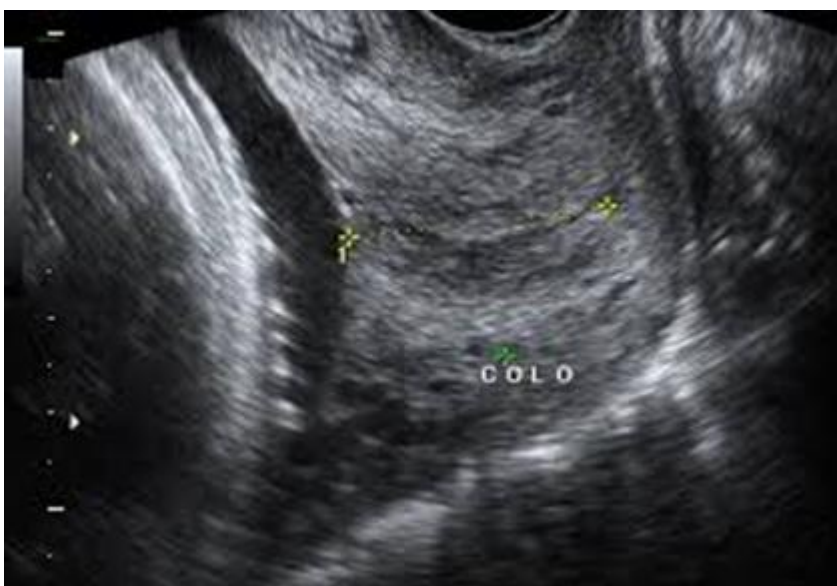colo= 17 mm. G1P0. Assintomática. Iniciar progesterona vaginal e manter até 36 semanas



colo=35 mm. G2P1. Parto prematuro anterior com 35 semanas. Realizar cerclagem do colo uterino

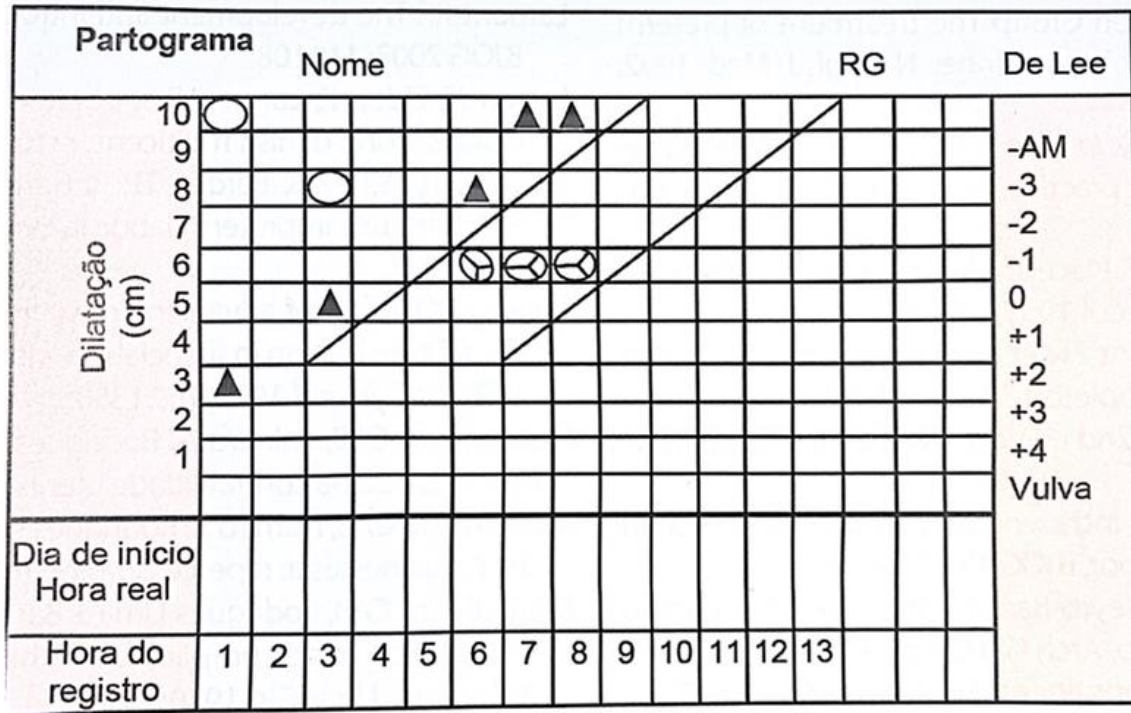


colo=25 mm. G1 P0. Assintomática. Inserir pessário vaginal



colo=22 mm. G2 P1, parto prematuro anterior com 30 semanas. Assintomática. Realizar cerclagem cervical e progesterona vaginal

40) Analisando a imagem do partograma abaixo, marque a resposta correta que o relaciona ao tipo de distocia:



Parada secundária da descida

Período pélvico prolongado

Fase ativa prolongada

Parada secundária da dilatação

41) Gestante com 12 semanas, com antecedente de parto prematuro com 23 semanas na primeira gestação e de abortamento tardio, com 17 semanas na segunda gestação. Tem avaliação morfológica do 1º. trimestre normal. Assinale opção com a melhor proposta para a gestação atual:

Programar cerclagem até 14 semanas, pela técnica de MacDonald

Realizar cerclagem pela técnica abdominal uma vez que a paciente já teve 2 perdas

Iniciar progesterona vaginal 200 mg e fazer medidas seriadas do colo a partir de 16 semanas, com indicação de cerclagem caso o colo meça menos de 11mm de comprimento

Inserir pessário vaginal e iniciar progesterona vaginal 200 mg com 20 semanas

42) Gestante está internada há 21 dias por rotura prematura de membranas ovulares pré-termo. Foi indicada a antecipação do parto com 33 semanas após alteração do hemograma e pico febril. Exame do colo: Bishop 7, feto em apresentação cefálica. Possui swab vaginal/retal negativo para estreptococcus do grupo B da internação. Como deve ser feita a assistência ao parto?

Indução do trabalho de parto vaginal com ocitocina, assistência ao trabalho de parto com protocolo de monitorização fetal de alto risco. Iniciar antibiótico de tratamento para corioamnionite

Iniciar profilaxia para sepse neonatal com ampicilina IV, realizar cesariana já que a corioamnionite contraindica a indução de parto vaginal

Iniciar antibiótico de tratamento para corioamnionite. Aguardar 24 horas para início da indução de parto caso não se inicie espontaneamente

Indicar cesariana. Iniciar antibiótico de tratamento para corioamnionite

43) Gestante comparece à primeira consulta de pré-natal com ultrassom já realizado, confirmando a IG= 12 semanas. Apresenta teste rápido para sífilis positivo, realizado antes do início da consulta. Paciente nega diagnóstico ou tratamento prévio para sífilis. A melhor conduta é:

Em se tratando de gestantes, a orientação é de tratar sífilis (paciente e parceiro) mesmo sem confirmação diagnóstica. Solicitar teste não-treponêmico para controle de tratamento

Não tratar sífilis. O teste treponêmico isolado não confirma o diagnóstico. Solicitar teste não treponêmico e rever na próxima consulta

Solicitar VDRL para ela e o parceiro. Aguardar resultados para definir diagnóstico e tratamento

O teste rápido define o diagnóstico. Tratar sífilis sem necessidade de solicitar VDRL

44) Uma gestante dá entrada na emergência obstétrica com cefaleia intensa e confusão mental. Familiares relatam que ela é hipertensa crônica e que fazia uso irregular da medicação. IG= 34 semanas, não trouxe cartão de pré-natal. Ao exame: Sonolenta, desorientada, referindo cefaleia intensa. PA= 240 x 130 mmHg, FC=120 bpm, útero com tônus normal, sem contrações, BCF 140 bpm. As medidas mais importantes na conduta inicial são:

Sulfato de magnésio, hidralazina IV, exames laboratoriais, monitorização fetal com CTG, parto após estabilização clínica

Cesariana de urgência pelo risco de descolamento prematuro de placenta

Instalação de sulfato de magnésio, corticoide antenatal por 48 horas e programação de parto depois

Hidralazina IV, sulfato de magnésio, corticoide antenatal 1 dose, monitorização fetal e cesariana de urgência

45) Gestante com 32 semanas e 2 dias vai ao pronto atendimento da maternidade com queixa de dor tipo cólica intermitente em baixo ventre e saída de secreção mucossanguinolenta pela vagina, nas últimas 24 horas. Ao exame físico, apresenta sinais vitais normais, contrações uterinas com frequência de 2 a cada 20 minutos, tônus uterino normal, batimentos cardíacos fetais 150 bpm. Ao toque vaginal, colo em centralização, 80% apagado, com 2 cm de dilatação, bolsa íntegra. Assinale a opção com a conduta adequada neste caso.

Admissão da paciente, início de medicação tocolítica, corticoide para maturação pulmonar, antibioticoprofilaxia de sepse neonatal por GBS

Admissão da paciente, corticoide para maturação pulmonar, antibioticoterapia para profilaxia de sepse neonatal por GBS, sulfato de magnésio para neuroproteção

Realizar avaliação complementar com pesquisa de fibronectina vaginal e mensuração do colo por ultrassonografia vaginal para definir a conduta

Início de medicação tocolítica e corticoterapia; admitir na maternidade apenas se evolução da dilatação para 4 cm e então iniciar antibioticoprofilaxia para sepse neonatal por GBS e sulfato de magnésio para neuroproteção.

46) Gestante com 30 semanas, 64 Kg, com diagnóstico de diabetes gestacional e controle glicêmico satisfatório com dieta, traz à consulta pré-natal laudo ultrassonográfico com feto com peso fetal estimado no percentil 82, e circunferência abdominal no percentil 90%. Curva de glicemia capilar das últimas 2 semanas com 10% das medidas pós-prandiais acima do alvo (maior que 140 mg/dL na 1ª hora). Marque a opção que melhor descreve a conduta indicada:

Iniciar insulino terapia na dose de 32 UI/dia, em múltiplas doses, divididas entre insulina de ação prolongada e ação prandial

Iniciar insulino terapia na dose de 12 UI/dia, em dose única, em jejum

Iniciar metformina na dose de 1500 mg/dia, podendo aumentar até 2500mg/dia, com o objetivo de evitar ou retardar o início da insulino terapia

Reforçar a importância e as orientações do controle dietético, uma vez que o tratamento medicamentoso não está indicado com menos de 30% das medidas glicêmicas alteradas

47) Gestante com 9 semanas procura a maternidade com desejo de interromper a gestação. Tem laudo cardiológico de estenose mitral grave com átrio esquerdo aumentado. De acordo com a classificação da cardiopatia e legislação brasileira, a conduta adequada para o caso corresponde à opção:

Interrupção cirúrgica da gestação por aspiração manual intrauterina

Interrupção medicamentosa da gestação com misoprostol

Acompanhamento da gestação em serviço de referência para alto risco materno até 26 semanas e interrupção da gestação por cesariana eletiva

Acompanhamento da gestação em serviço de referência para alto risco materno até o termo interrupção da gestação por cesariana eletiva

48) Gestante tercigesta, com 2 partos vaginais a termo anteriores, com 37 semanas e 5 dias de gestação gemelar dicoriônica, traz à consulta pré-natal ultrassonografia obstétrica com fetos com crescimento normal, o primeiro em apresentação pélvica e o segundo em apresentação cefálica. Assinale a opção com a melhor proposta de conduta para o parto:

Encaminhar para internação e cesariana eletiva porque o primeiro gemelar está em apresentação pélvica

Programar cesariana com 39 semanas porque o primeiro gemelar está em apresentação pélvica

Indução do trabalho de parto vaginal porque não há contraindicação neste caso

Aguardar o trabalho de parto espontâneo até 39 semanas

49) Primigesta com 33 semanas, com altura de fundo uterino de 28 cm, é encaminhada para ultrassonografia com suspeita de crescimento fetal restrito. Marque a opção que contém os achados ultrassonográficos que indicariam interrupção da gestação.

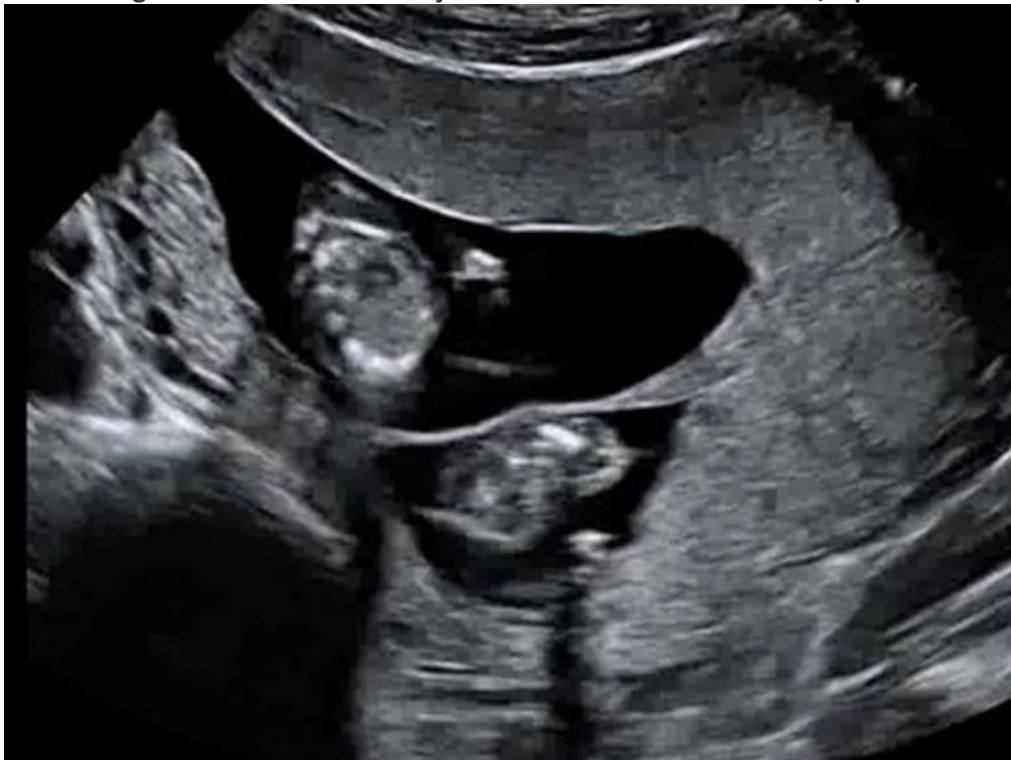Doppler da artéria umbilical com diástole zero

Peso fetal no percentil 1

Doppler da artéria umbilical com aumento da resistência

Doppler da artéria cerebral média com diminuição da resistência

50) Paciente de 38 anos, primigesta com 14 semanas, comparece para a 1ª. Ultrassonografia quando é diagnosticada gestação gemelar. Selecione a opção que descreve os sinais ultrassonográficos usados na definição da corionicidade neste caso, a partir da imagem:



Sinal do "lambda"; membrana intergemelar espessa – gestação dicoriônica

Sinal do "T"; massa placentária única – gestação monocoriônica

Sinal do "T"; membrana intergemelar fina – gestação monocoriônica

Placentas separadas – gestação dicoriônica